26

IM2S News #26

La lettre d'information de l'Institut

Instabilité anterieure de l'épaule

Dr Nicolas JACQUOT
Chirurgie Epaule - Genou - Hanche

INTRODUCTION :

L'articulation de l'épaule (scapulo-humérale) met en rapport la glène de l'omoplate et la tête de l'humérus (os du bras). La glène correspond à une surface cartilagineuse plate et relativement étroite, assimilable à un "tee de golf», alors que la tête humérale apparaît comme une volumineuse sphère cartilagineuse, assimilable à une "balle de golf".

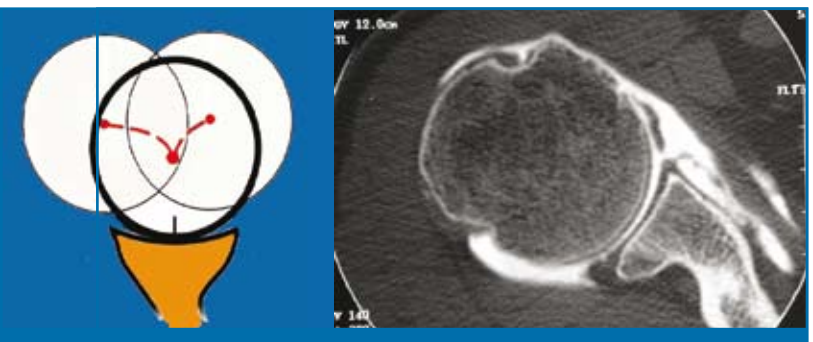

l'articulation en "Tee de golf " de l'épaule. Discongruence des surfaces articulaires gage de mobilité et … d'instabilté. Aspect au scanner.

Cette absence de congruence ("discongruence") entre ces deux surfaces articulaires, permet d'offrir l'articulation la plus mobile de l'organisme (avec un arc de circumduction de 360°), mais expose également aux luxations ou déboitements articulaires. Il est donc logique qu'elle soit aussi la plus instable des articulations chez l'Homme.

Pour améliorer la relative instabilité articulaire, la glène est prolongée sur toute sa circonférence par un bourrelet (ou labrum), sorte de "parapet" fibro-cartilagineux augmentant la concavité du "tee de golf" (comme un "pneu monté sur une jante").
Enfin, il faut ajouter les ligaments gléno-huméraux réalisant un "hamac" tendu entre les 2 pièces articulaires et jouant le rôle de soufflet articulaire.

DEFINITION :

Instabilité : Répétition d'épisode de luxation et/ou de sub-luxation, d'origine traumatique ou non, uni- ou plus rarement multidirectionnel, involontaire ou plus exceptionnellement volontaire.

Luxation : (vulgairement "déboitement") C'est une perte de contact complète et permanente des surfaces articulaires, nécessitant l'intervention d'une tiers personne pour sa remise en place.

Sub-luxation : Par opposition à la luxation, c'est une perte de contact incomplète et transitoire des surfaces articulaires que le patient parvient à réduire seul ("auto-réduction").

EDI : ou "Epaule Douloureuse Instable" qui traduit des épisodes de sub-luxation à minima non ressentis comme tel par le patient, et se traduisant uniquement par des douleurs lors de certains mouvements. On y associe

Suite en page 2

News

PRISE EN CHARGE DES URGENCES SKI : un partenariat entre l'IM2S et les médecins de station

Un partenariat a été mis en place entre certains médecins de station et l'IM2S afin d'offrir une prise en charge optimale des blessures et traumatismes liés à la pratique du ski.

Un contact permanent entre les médecins de station et les urgentistes de l'IM2S permet de répondre aux exigences liées aux traumatismes:

- transfert de radiographies par email,
- possibilité de bilanter le patient,
- définition d'un caractère d'urgence ou non,
- création d'une consultation sportive sans rendez-vous le lundi matin

Depuis le début de la saison de ski, de nombreux patients ont pu bénéficier de ce partenariat et avoir une prise en charge médicale ou chirurgicale rapide et efficace.

Retrouvez tout l'IM2S sur notre site internet
www.im2s.mc

Pour suivre toute l'actualité de notre Institut.
Suivez-nous sur Twitter
twitter.com/IM2S

MEDICAL

fréquemment la notion d'hyperlaxité articulaire définie comme une rotation externe excessive (supérieure à 85° coude au corps).

Sens de l'instabilité : correspond à la direction prise par la tête humérale par rapport à la glène lors d'une luxation. Elle peut-être :

- Antérieure : La plus fréquente (95% des cas)
- Postérieure : Plus rare (4%) et survenant habituellement dans des contextes bien précis : électrocution, crise d'épilepsie
- Inférieure : ou "erecta", exceptionnelle

ANATOMOPATHOLOGIE :

Lors d'une luxation antérieure, la tête humérale en se déboitant, va "arracher" le bourrelet à la partie antérieure de la glène ("déjantement du pneu" et emporter le point d'ancrage des ligaments gléno-huméraux. Cette lésion anatomique dite de "Bankart", est systématique (dès le premier épisode de luxation) et supprime "l'effet parapet" de la glène. Une fois l'épaule remise en place, en l'absence de cicatrisation, cette lésion du bourrelet va favoriser les récidives luxantes (instabilité).
Au fil des récidives, les lésions anatomiques s'accumulent et s'aggravent : arrachement circonférentiel du bourrelet, distension/rupture ligamentaire, fracture osseuse de la glène (=Bankart

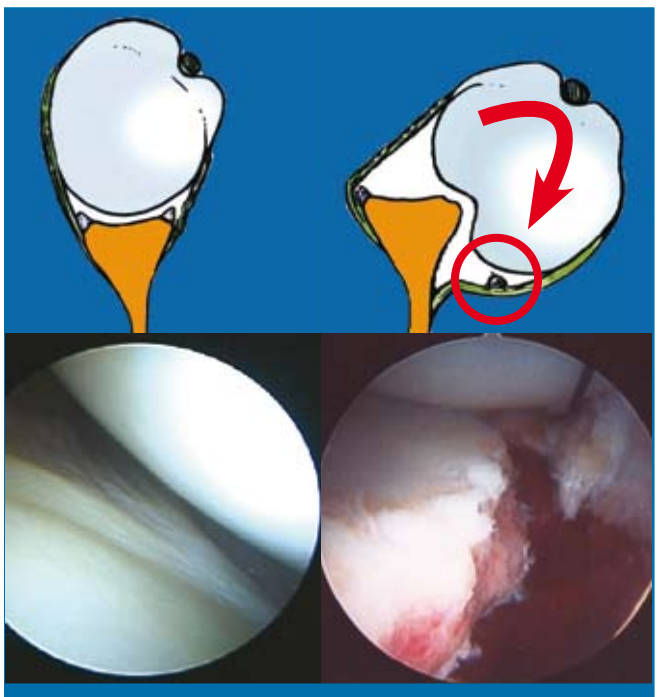

Vue horizontale : La luxation articulaire entraine la rupture du bourrelet glénoïdien (déjantement du pneu)

osseux), déformation de la tête humérale (encoche, enfoncement), désinsertion du biceps (SLAP), rupture de tendon de la coiffe, étirement du nerf circonflexe, compression du plexus brachial (gravissime)….

INDICATIONS :

Un premier épisode d'instabilité n'est pas chirurgical, il doit être efficacement traité par une immobilisation dans une attelle pour au moins 3 semaines puis rééduqué pour espérer une cicatrisation correcte du bourrelet et des ligaments et ainsi éviter la récidive.
A l'inverse, l'indication opératoire sera habituellement posée dès le second épisode d'instabilité (témoin d'une absence de cicatrisation) pour éviter l'accumulation des lésions et la lourdeur des gestes de réparation qui en découleraient. L'intervention est d'autant plus justifiée que le patient est jeune et sportif.

TRAITEMENT CHIRURGICAL :

Deux options chirurgicales sont possibles et à discuter en fonction du patient (âge, sexe, côté atteint, motivation, profession), du sport pratiqué (type, niveau et fréquence), de l'instabilité (type, direction, nombre d'épisode, ancienneté et mode de début), des lésions (osseuses, ligamentaires, tendineuses…) :

Technique par caméra : "Bankart arthroscopique"

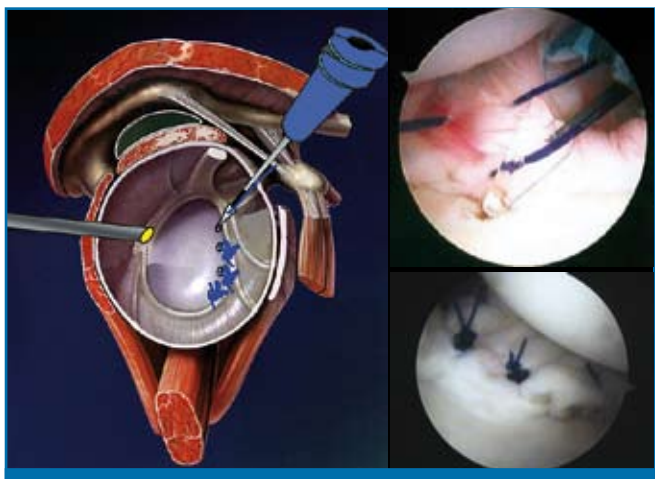

Bankart sous arthroscopie

L'intervention consiste à stabiliser l'articulation en reconstruisant "le parapet" glénoïdien et en retendant les ligaments gléno-huméraux. Le but est de reconstruire l'anatomie d'origine en fonction du "jeu articulaire" observer par camera. Il faut deux abords de quelques millimètres : un postérieur pour la caméra et un antérieur par lequel sont introduits des ancres miniatures résorbables qui servent de point d'ancrage aux fils de suture du bourrelet. Quatre ancres (leur nombre dépend en fait de l'étendue des lésions) introduites dans l'os, le long de la glène, permettent habituellement de rechausser et suturer efficacement le "pneu à sa jante" et de retendre le "hamac" ligamentaire.
Cette technique, "moins stabilisante" que la suivante, est recommandée pour les patients les moins sportifs ou sportifs occasionnel sans geste d'armé contré, avec peu ou pas de lésions osseuses ou capsulaires et sans terrain d'hyperlaxité.

Technique à ciel ouvert : "Butée coracoïdienne de Latarjet"

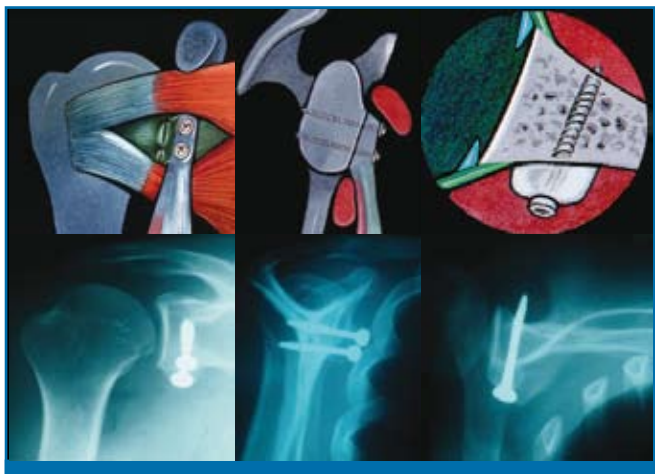

Butée coracoïdienne de Latarjet

Cette technique vient à modifier l'anatomie pour pallier aux lésions d'instabilité acquises (osseuses et/ou ligamentaires) et/ou déficiences d'origine (hyperlaxité). Elle consiste par un abord delto-pectoral, à prélever un fragment d'os (apophyse coracoïde) avec son ligament (acromio-coracoïdien) et son muscle (coraco-biceps) pour le positionner quelques centimètres plus bas, au ras de la glène en regard de la zone désinsérée du bourrelet. Le fragment osseux (fixé par 2 vis) fera office de barrage à la tête humérale (butée osseuse), le ligament permettra un renforcement des ligaments gléno-huméraux distendus (butée ligamentaire) et le muscle assurera un rôle dynamique en refoulant activement la tête humérale vers l'arrière lors des mouvements "luxants" d'armé du bras (butée musculaire). C'est ce triple verrouillage (osseux + ligamentaire + musculaire) qui en fait la technique

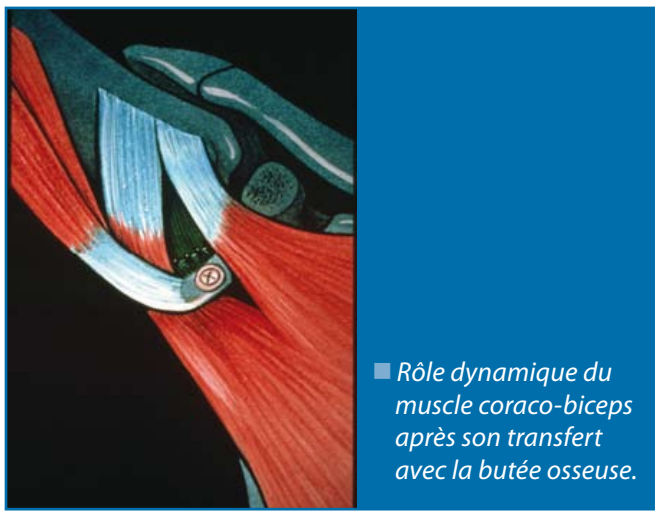

Rôle dynamique du muscle coraco-biceps après son transfert avec la butée osseuse.

de référence ("gold standard") offrant les meilleurs résultats en termes de stabilité et reprise sportive de haut niveau.
Parfaitement maitrisée cette technique permet la reprise des sports dits à risque (handball, judo, boxe, ski nautique, rugby), y compris en compétition.
A noter que chez les patients hyperlaxes, les tissus collagènes sont de moins bonne qualité et exposent à des cicatrices cutanées souvent larges malgré la réalisation d'un surjet intradermique.

POST-OPERATOIRE :

Quelque soit la technique opératoire (bankart ou butée) l'hospitalisation est de 2 nuits, l'arrêt de travail de 3 mois. Le bras est placé dans une attelle coude au corps pour 6 semaines (4 en cas de butée), la rééducation est démarrée immédiatement dès le lendemain de l'opération au rythme de 3 fois/semaine habituellement pour 3 mois, le sport est autorisé à 6 mois (4 mois pour la butée) ■

MEDICAL

Check-up Single Buoy Moorings

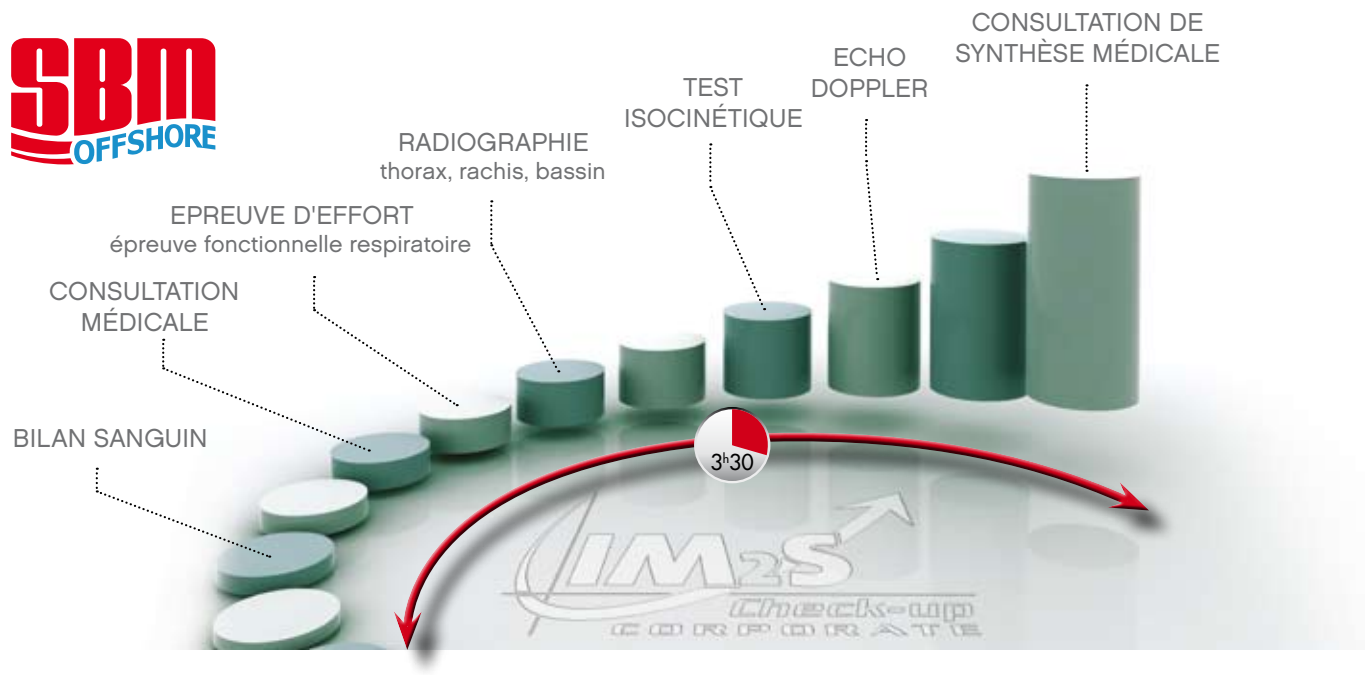

«Prévenir vaut mieux que guérir». Notre devoir de protection à l'égard de nos collaborateurs est l'une des préoccupations majeures du groupe SBM Offshore et plus particulièrement de la D.R.H.

Notre secteur d'activité nécessite pour beaucoup de nos salariés de multiples déplacements souvent dans des pays lointains, dont les niveaux de sécurité et de santé sont très variables. Aussi, la nature humaine fait que notre population très active et dynamique, travaillant sur des projets passionnants, prend parfois bien peu de temps pour s'occuper spontanément de son état de santé.

Prévenir vaut mieux que guérir

Dans le but d'identifier en amont de possibles pathologies, Single Buoy Moorings a décidé, en 2009, de mettre en place un programme de bilan de santé en partenariat avec l'IM2S.

Le check-up Corporate IM2S se fait tous les deux ans sur la base du volontariat et est pris en charge par la SBM. Il couvre dans les grandes lignes un bilan sanguin, une épreuve d'effort, un test isocinétique, un doppler artériel, des radiographies en fonction de l'examen clinique et une synthèse médicale avec remise d'un dossier personnalisé.
La notion de confidentialité est importante car les résultats des examens sont remis individuellement et exclusivement auprès de chaque collaborateur concerné.
Ce check-up rend pleine satisfaction à l'ensemble de nos participants.

Ce type de contrôle représente une prévention médicale indispensable, et génère dans certains cas une importante prise de conscience et un suivi de santé comme recommandé par toute l'équipe de praticiens spécialisés.

En complément de cette démarche, Single Buoy Moorings a mis au service de ses collaborateurs, une cellule d'écoute. Depuis septembre 2010, une psychologue clinicienne est à la disposition des salariés sur le rythme de 2 demi-journées par mois.

Single Buoy Moorings se veut être attentif au bien être de ses équipes et partenaire d'un programme de prévention médicale ■

Sandrine RIBEIRO & Didier BEYNET
HR Department
Single Buoy Moorings

AS MONACO : Intervention de M. Maazou par le Dr Schlatterer

(de gauche à droite) Dr Bernard SCHLATTERER, Moussa MAAZOU et Fabien MERLINO

Le **Dr Bernard Schlatterer** a opéré le 3 février l'attaquant de l'AS Monaco **Moussa Maazou** pour réaliser une autogreffe de ligament croisé antérieur du genou droit.

Cette intervention est une véritable épreuve physique et morale pour tous les sportifs de haut niveau qui aspirent à une reprise de la compétition.

Moussa reste très assidu pour suivre sa rééducation quotidienne à l'IM2S. Un encadrement médical et rééducatif assuré par le **Dr Philippe Kuentz** médecin du sport de l'ASM et **Hervé Belleguie** kinésithérapeute de l'IM2S permet un ajustage très méthodique des soins.

Des progrès constants devraient permettre à terme une reprise progressive des activités sportives.

Le mental et la motivation de l'international nigérien restent intacts ce qui constitue un élément essentiel pour sa récupération ■

PARAMEDICAL

Dans le ciel de Dubai

Le Monaco Parachute Team a participé au Dubai international championship Skydive qui s'est déroulé du 5 au 17 janvier. Son équipe est composée de : Stephane Mattoni (capitaine), Jeff Ronzevalle, Didier Boignon, Franck Vazille et Charlie Ferraro. Durant toute la compétition, le Monaco Parachute Team a été suivi par Pierre Ballerio, ostéopathe au sein de l'IM2S.

Le parachutisme met à rude épreuve le rachis dans son ensemble, que ce soit à l'atterrissage ou pendant les phases de vol. Cette discipline nécessite une bonne mobilité biomécanique et physiologique de l'ensemble du corps, car il est amené à faire de nombreuses rotations et changements de direction brusque. Le rôle de l'ostéopathe dans ce sport est une pièce maitresse de la réussite et la performance de l'équipe. Son intervention se fait, à la fois sur un plan préventif et curatif.

Pierre BALLERIO entouré par le Monaco Parachute Team

> *La structure gouverne la fonction* (A.T. STILL)

Cette thérapie manuelle consiste dans un premier temps à identifier l'origine du problème, de la douleur et des différents troubles. Dans un second temps, elle sert à rétablir un bon fonctionnement de l'organisme et redonner de la mobilité. Elle respecte l'unité du corps et sa globalité (anatomique et physiologique), tout en considérant le patient dans sa particularité de sportif. Le rôle de l'ostéopathe est "d'ajuster la machine".

Dans cette discipline très exigeante, l'ostéopathe doit faire face à de nombreuses sollicitations musculo-articulaires, des sur-sollicitations mécaniques, des micro-traumatismes, et des dysfonctions locomotrices subis par les parachutistes.

Ses interventions se font soit le matin avant le premier saut, soit entre les multiples sauts de la journée ou en fin de journée. Son rôle est avant tout d'être à l'écoute du sportif pour le soulager au maximum entre chaque session et lui permettre ainsi d'optimiser sa performance ■

de 19h30 à 21h00 — Salle du Conseil Denis Ravera située au H4 de l'IM2S

IM2S Institut Monégasque de Médecine & chirurgie Sportive

COURS DE PATHOLOGIE CHIRURGICALE IM2S 2011

Pour toute inscription :
(+377) 99 99 10 36
communication@im2s.mc

COURS N° 05 — Mardi 3 mai
Hallux valgus et métatarsalgies sont-ils deux expressions d'une même pathologie?
Dr Maestro - Dr Ferré

COURS N° 06 — Mardi 7 juin
Hernies discales cervicales
Dr Massini

COURS N° 07 — Mardi 5 juillet
La gonarthrose : du comprimé au bistouri
Dr Schlatterer - Dr Bertrand

COURS N° 08 — Mardi 6 septembre
Inquiétudes parentales
Dr Chau

ANNUAIRE IM2S

STANDARD
(+377) 99 99 10 00

URGENCES TRAUMATOLOGIQUES
(+377) 99 99 10 20

- KINE / REEDUCATION : (+377) 99 99 10 10
- IMAGERIE : (+377) 99 99 10 52
- FACTURATION : (+377) 99 99 10 32

CHIRURGIENS :
Dr ARNALDI : (+377) 99 99 10 21
Dr BALLERIO : (+377) 99 99 10 22
Dr CAZAL : (+377) 99 99 10 28
Dr CHASTANET: (+377) 99 99 10 18
Dr CHAU : (+377) 99 99 10 29
Dr FERRE : (+377) 99 99 10 21
Dr JACQUOT : (+377) 99 99 10 22
Dr LUSSIEZ : (+377) 99 99 10 13
Dr MAESTRO : (+377) 99 99 10 21
Dr MASSINI : (+377) 99 99 10 29
Dr PITTALUGA: (+377) 99 99 10 18
Dr RENAUD : (+377) 99 99 10 13
Dr SCHLATTERER : (+377) 99 99 10 30

MEDECINS :
Dr BERMON : (+377) 99 99 10 24
Dr BERTHET : (+377) 99 99 10 55
Dr BRUNETTO : (+377) 99 99 10 24
Dr CAMPI : (+377) 99 99 10 55
Dr DELCOUR (+377) 99 99 10 55
Dr PARISAUX : (+377) 99 99 10 24
Dr RAFFERMI : (+377) 99 99 10 34

ANESTHESISTES :
Dr MASCHINO : (+377) 99 99 10 14
Dr OULD : (+377) 99 99 10 14
Dr VARE : (+377) 99 99 10 14

MEDECINS URGENTISTES :
Dr BERTRAND : (+377) 99 99 10 20
Dr REPIQUET : (+377) 99 99 10 20
Dr BURGHGRAEVE : (+377) 99 99 10 20

PHLEBOLOGUE :
Dr ROUSSET : (+377) 99 99 10 34

OSTEOPATHE :
JP. RINGWALD : (+377) 99 99 10 30
P. BALLERIO (+377) 99 99 10 34

PODOLOGUES :
F. FREROT : (+377) 99 99 10 26
D. MEYER : (+377) 99 99 10 26

NUTRITIONNISTE :
S. OLIVIE : (+377) 99 99 10 26

FASCIATHERAPIE :
I. AUBERT : 06 99 08 60 29

AQUA COACHING :
F. LE BER : 06 03 47 53 37

contact@im2s.mc

www.im2s.mc