

Innovations chirurgicales

Préservation de la Mobilité Cervicale

Prothèse discale cervicale et Laminoplastie
Monaco Octobre 2017

Patrick Fransen

Institut Monégasque de Médecine et Chirurgie du Sport
Principauté de Monaco



Pathologie cervicale



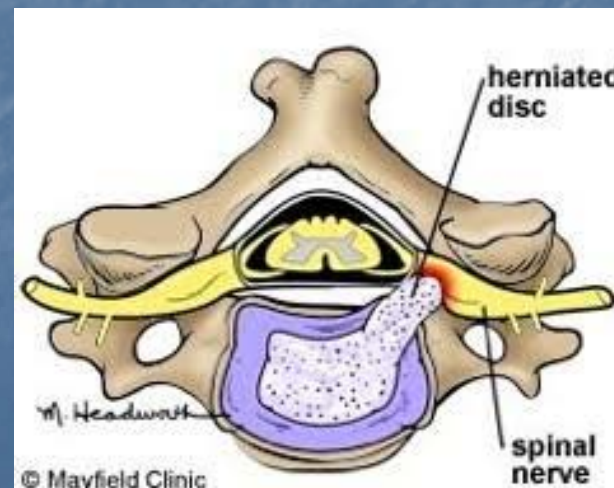
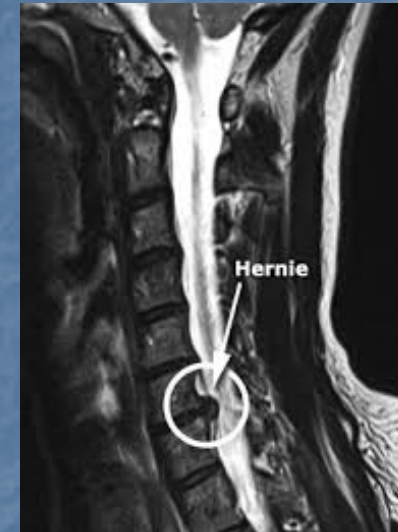Focus sur la préservation de la mobilité
... Prothèse discale cervicale
... Laminoplastie cervicale

Hernie discale cervicale

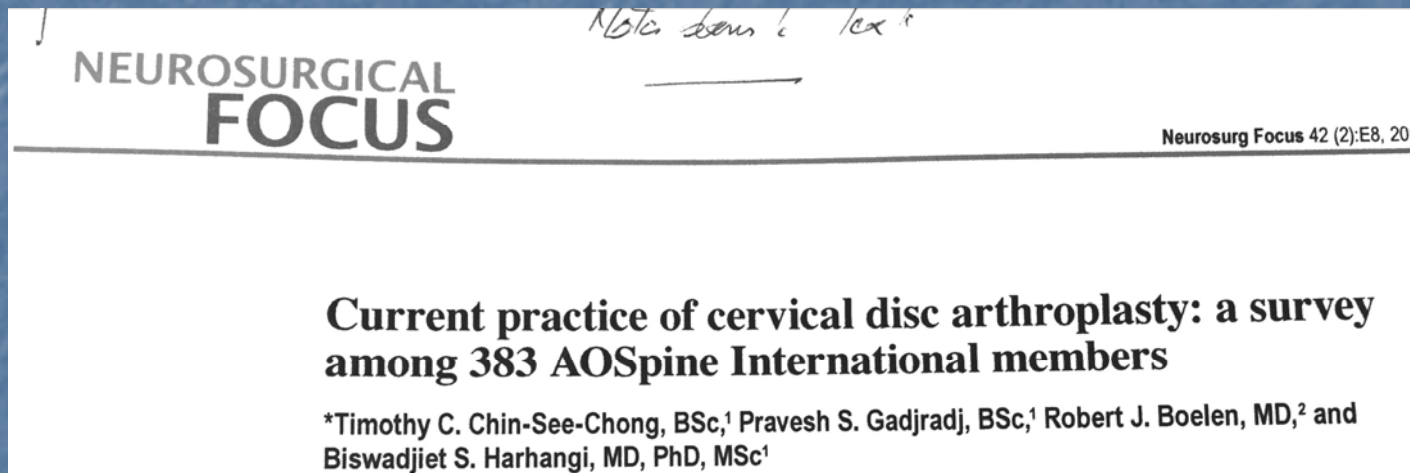
- Névralgie cervico-brachiale
- ! 90% spontanément résolutif...

Chirurgie


- Déficit sensitif, paresthésies
- Déficit moteur
- Douleurs résistant à > 6 semaines de traitement conservateur
- Caractère évolutif des symptômes
- Signes cliniques ou radiologiques de myélopathie



Quelles opérations en 2017 ?




- Etude Hollandaise, questionnaire internet, Membres AO
- 383 chirurgiens
- Ortho 56 % / Neuro 44%
- Privé 32% / Public -non académique 36% / Académique 32%
- > 60% opèrent de 11 à 50 disques cervicaux/an



Arthrodèse =
Intervention
standard pour
84,3% des
chirurgiens

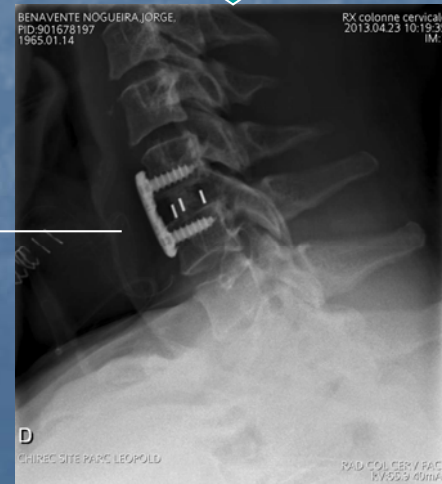
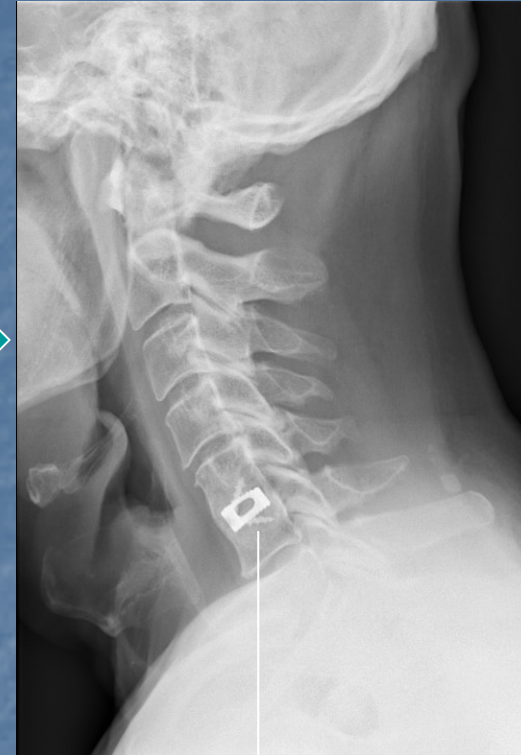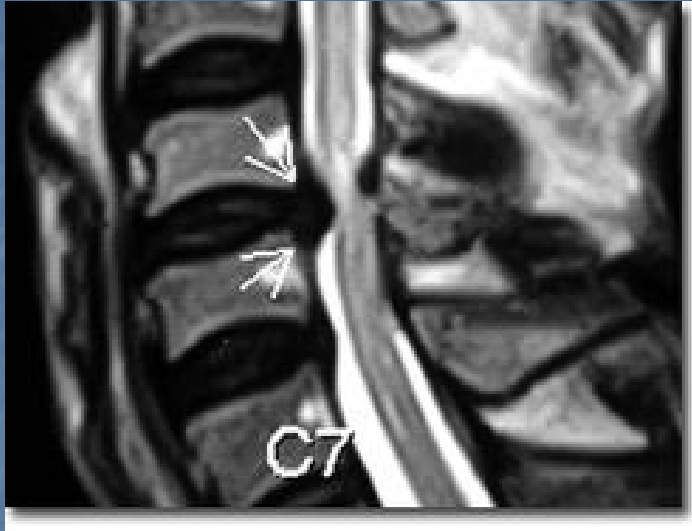48%
Arthroplastie
occasionnelle



Arthroplastie =
Intervention standard
pour... 7,3% !!

Autres

- . Nucleoplastie
- . Laminoplastie
- . Discectomie abord postérieur




Implants low profile
Retour du titane

Pourquoi pas plus d'arthroplastie ?

Deux reproches fréquents...



Je n'y crois pas...Elle n'a pas fait ses preuves....



C'est trop cher...

A quoi s'attendent les chirurgiens ?

■ Avec l'arthrodèse

- Raideur
- Peu de complications
- Peu de réinterventions
- Retour au travail plus tardif
- Plus de dégénérescence des niveaux voisins

■ Avec la prothèse

- Mouvement
- Plus de complications
- Plus de réinterventions
- Retour au travail plus rapide
- Moins de dégénérescence des niveaux voisins

La même efficacité sur la douleur

EXPECTATION



REALITY



REALITY

VS

HOW YOU
SEE IT

Your Old School



Cervical arthroplasty: what does the labeling say?

Mazda K. Turel, MCh, Mena G. Kerolus, MD, Owoicho Adogwa, MD, and Vincent C. Traynelis, MD

Neurosurg Focus 42 (2):E1, 2017

INTRODUCTION

Cervical arthroplasty

Domagoj Coric, MD,^{1,2} Praveen V. Mummaneni, MD,³ Vincent Traynelis, MD,⁴ and Jeffrey Wang, MD⁵

- Plus de 10 ans de recul avec les prothèses cervicales.. cervical arthroplasty
- Nombreuses études randomisées « FDA approved »
 - Prestige, Mobi C, Secure C
 - Kineflex, Bryan, Prodisc
 - PCM
- **Pour toutes les études**
Les résultats des prothèses sont supérieurs ou non-inférieurs à l'arthrodèse

Thirty-day readmission and reoperation rates after single-level anterior cervical discectomy and fusion versus those after cervical disc replacement

Niketh Bhashyam, BS,^{1,2} Rafael De la Garza Ramos, MD,^{1,2} Jonathan Nakhla, MD,^{1,2} Rani Nasser, MD,^{1,2} Ajit Jada, MD,^{1,2} Taylor E. Purvis, BA,³ Daniel M. Sciubba, MD,³ Merritt D. Kinon, MD,^{1,2} and Reza Yassari, MD, MS^{1,2}

- Base de données de l'American College of Surgeons 2013 – 2014
- 6077 patients
 - 5590 Arthrodeses
 - 487 Arthroplasties
- Un seul niveau
- Radiculalgie sur cervicarthrose ou hernie discale cervicale

- Arthrodèse

- Réadmission 2.6%
 - Majorité de patients âgés entre 40 et 60 ans

P = 0,028

- Réopération : 1.2%

P = 0,086

- Arthroplastie

- Réadmission : 0.4%

- Réopération : 0.4%

A quoi s'attendent les chirurgiens ?

■ Avec l'arthrodèse

- Raideur
- Peu de complications
- Peu de réinterventions
- Retour au travail plus tardif
- Plus de dégénérescence des niveaux voisins

■ Avec la prothèse

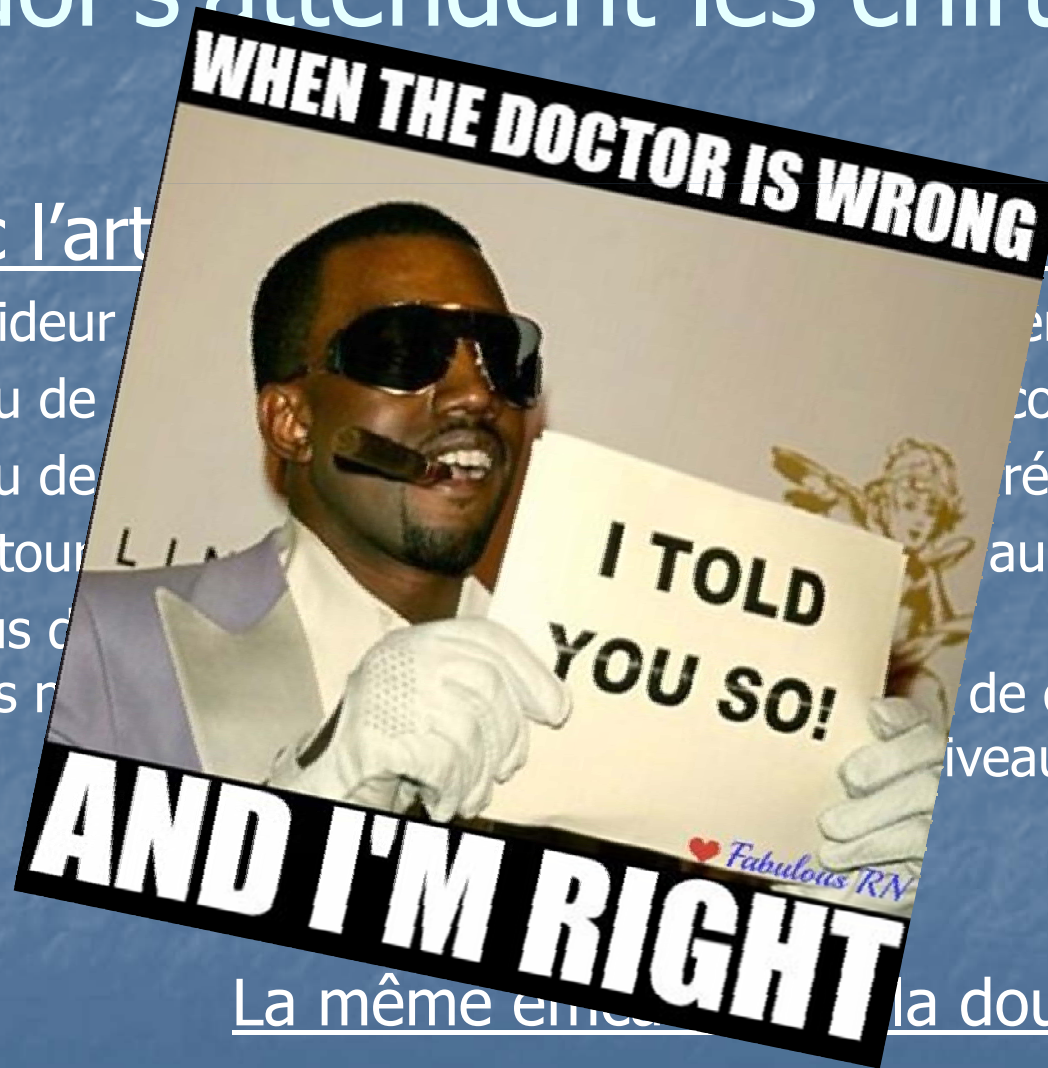- Mouvement
- Plus de complications
- Plus de réinterventions
- Retour au travail plus rapide
- Moins de dégénérescence des niveaux voisins

La même efficacité sur la douleur

A quoi s'attendent les chirurgiens ?

■ Avec l'arthroplastie

- Raideur
 - Peu de
 - Peu de
 - Retour
 - Plus de
- des n



Prothèse

ent
complications
réinterventions
au travail plus
de dégénérescence
niveaux voisins

La même enco la douleur

A quoi devraient ils s'attendre ?

■ Avec l'arthrodèse

- Raideur
- Plus de complications
- Plus de réinterventions
- Retour au travail plus tardif
- Plus de dégénérescence des niveaux voisins

■ Avec la prothèse

- Mouvement
- Moins de complications
- Moins de réinterventions
- Retour au travail plus rapide
- Moins de dégénérescence des niveaux voisins

Moins de douleur cervicale avec la prothèse

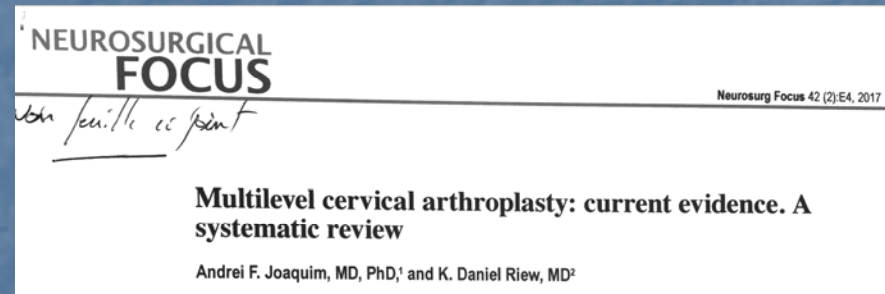
Arthroplastie : Indications opératoires

- Recommandations de la Société Belge de Neurochirurgie du Rachis

- Age entre 18 et 60 ans
- Radiculopathie sur hernie discale molle ou/et uncarthrose modérée.

- 1 ou 2 niveaux maximum

2009



Hauteur discale minimale de 3 mm
Bonne densité osseuse
Pas d'instabilité
Pas de dégénéresence facettaire

2017

Arthroplastie : Contre-indications

- Uncarthrose sévère
 - Arthrose facettaire sévère
 - Canal cervical étroit

 - Myélopathie clinique ou radiologique (sauf si causée par une grosse hernie discale molle dans un canal large)

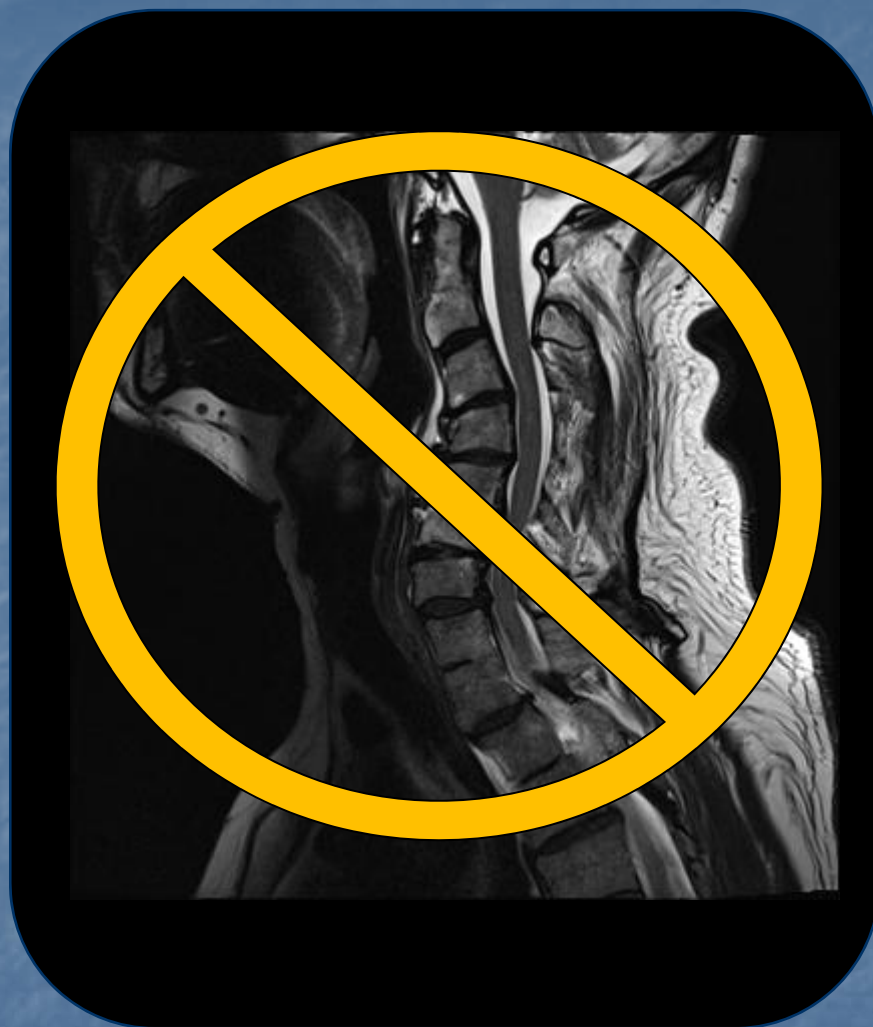 - Fracture
 - Infection
 - Tumeur
- Osteoporose, osteopenie sévère

 - Instabilité segmentaire
 - Déformation rachidienne
 - Cyphose


 - Intolérance aux composants de la prothèse

 - OPLL – Ossification Posterior Long. Ligament

 - Absence de mobilité du niveau cible



Differentes prothèses = Different results ?



Probablement..

Indications pour l'arthrodèse cervicale

- Collapsus discal
- Compressions médullaires d'origine arthrosique
- Déformations cervicales
 - Cyphose
- Osteopenie / Osteoporose
- Remaniements dégénératifs importants
- Fractures
- Instabilités
- Infections

Pas de mouvement

=

Pas de préservation de mouvement

Conclusion

- La prothèse comparée à l'arthrodèse cervicale...
 - Moins de réinterventions
 - Moins de dégénérescence du niveau adjacent
 - Moins de complications
- L'arthroplastie cervicale doit être considérée comme un traitement validé
 - Comme l'arthrodèse
 - Comme la foraminotomie postérieure
 - Mais avec des indications opératoires différentes



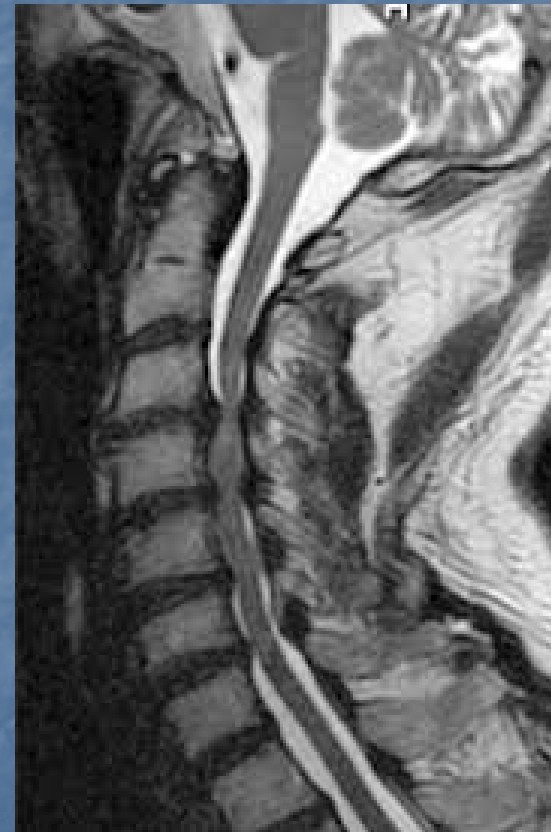DOCTEUR.COM

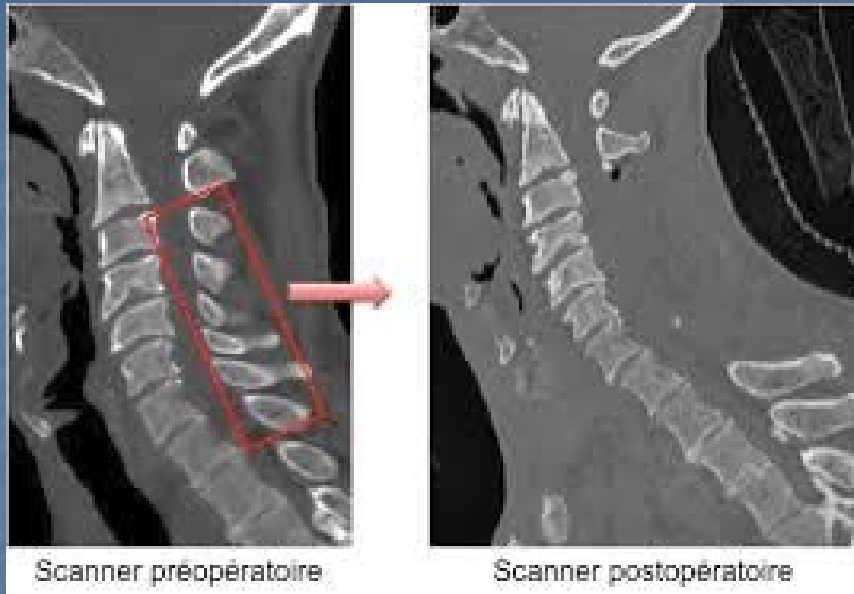JEUNE HOMME, PASSEZ
MOINS DE TEMPS SUR
MSN ET VOTRE TORTICOLIS
DISPARAITRA...



Myélopathie cervicale d'origine arthrosique

- Symptomatologie sournoise, progressive
- Lourdeur bras
- Paresthésies dans les mains, impressions de brûlures
- Perte de motricité fine
- Faiblesse
- Troubles de la marche
- Perte d'équilibre
- Troubles sphinctériens
- Fond de cervicalgie chronique



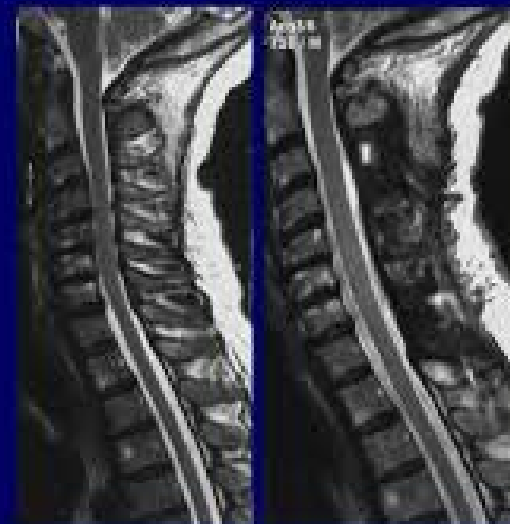

Traitement « classique »
Laminectomie décompressive

- débuts..Aboulkher : C1D1 !
- par la suite ...« Sur mesure »

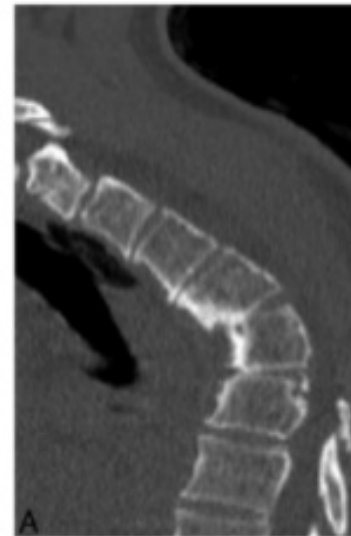
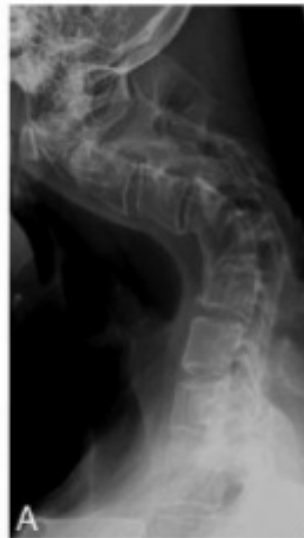Le traumatisé médullaire sur cervicarthrose

Laminectomie
Cervicale
Étendue.



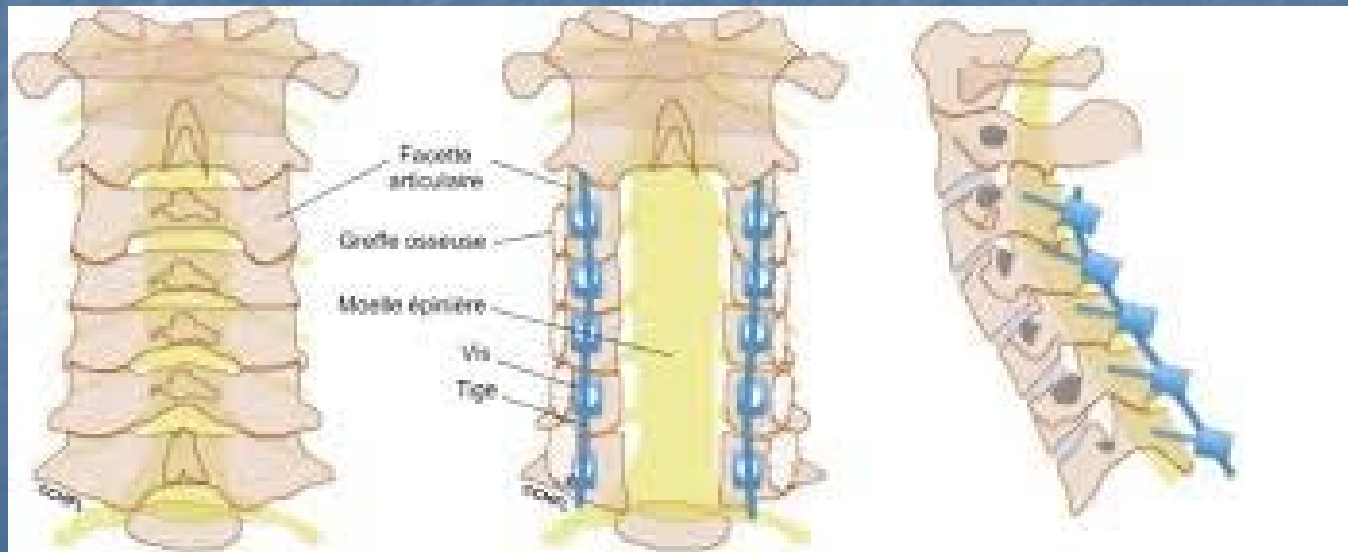
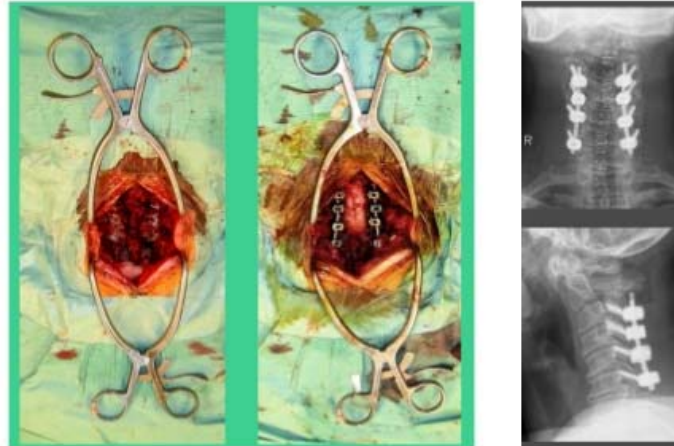
Comment décompresser

- La cyphose post laminectomie



Les fixations postérieures

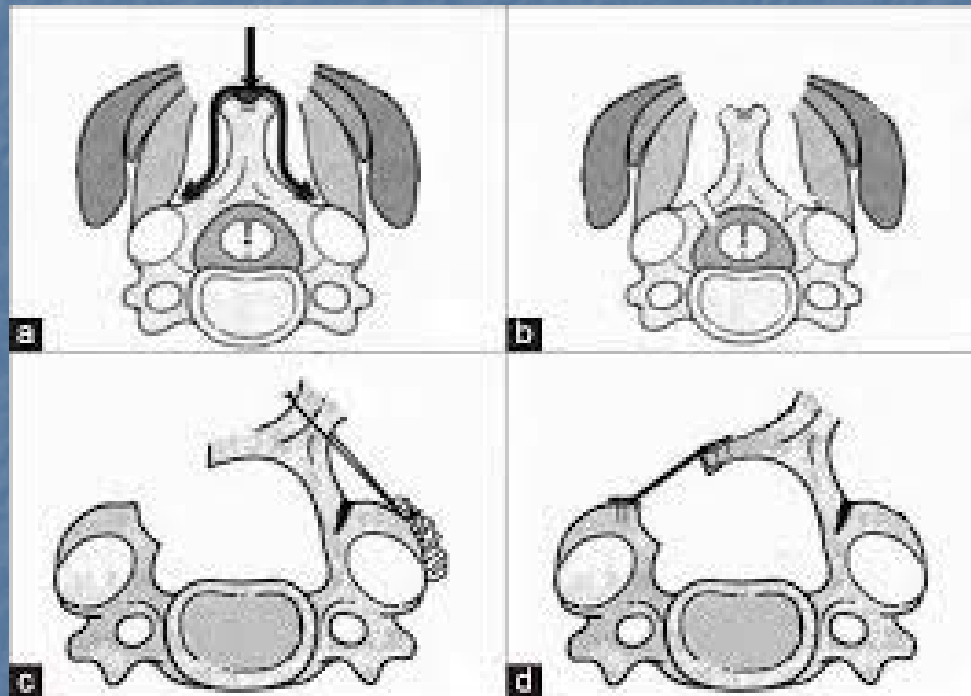
- Vissage du massif artulaire C3-C6



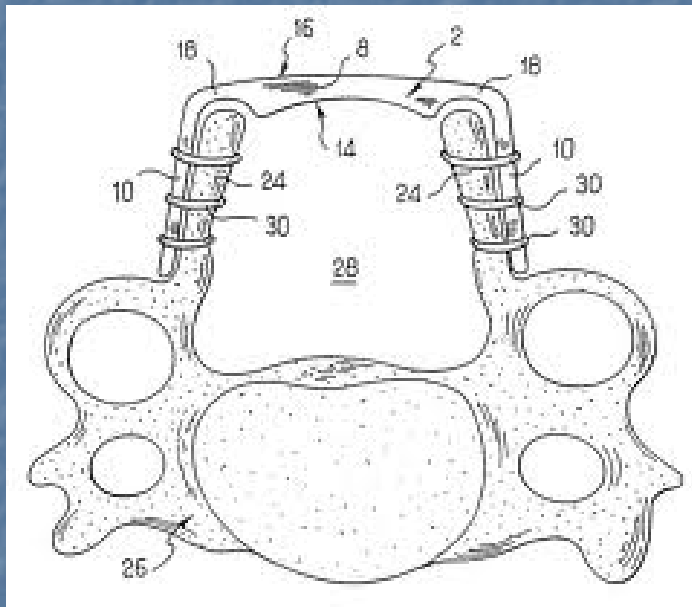
Laminoplastie cervicale

- Initialement pur l'OPLL (Ossification du ligament longitudinal postérieur)
 - Très commun au Japon et en Extrême Orient
 - Contre-indication à la chirurgie antérieure
 - Récidives
 - Risque élevé de brèche durale
- Initialement pour les patients pédiatriques
 - Reconstruction après chirurgie pour tumeur médullaire
- De plus en plus fréquemment utilisé dans le traitement de la myélopathie cervico-arthrosique
- Avantages
 - Reconstruction anatomique sans arthrodèse
 - Préservation de la mobilité
 - Peu d'influence sur la balance sagittale
 - Pas d'effet sur les segments adjacents
 - Moins de douleurs ?

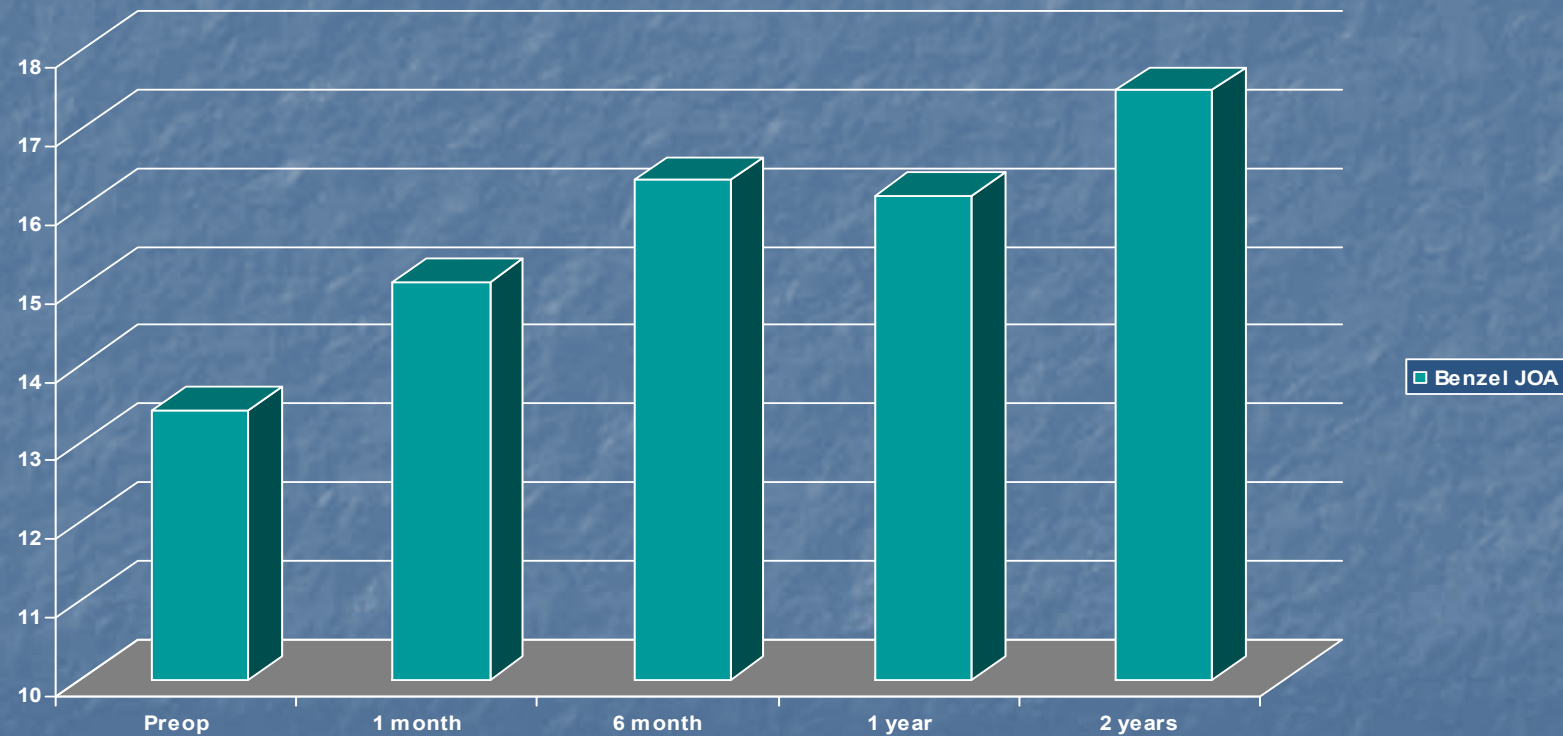
Laminoplastie « Open-door »



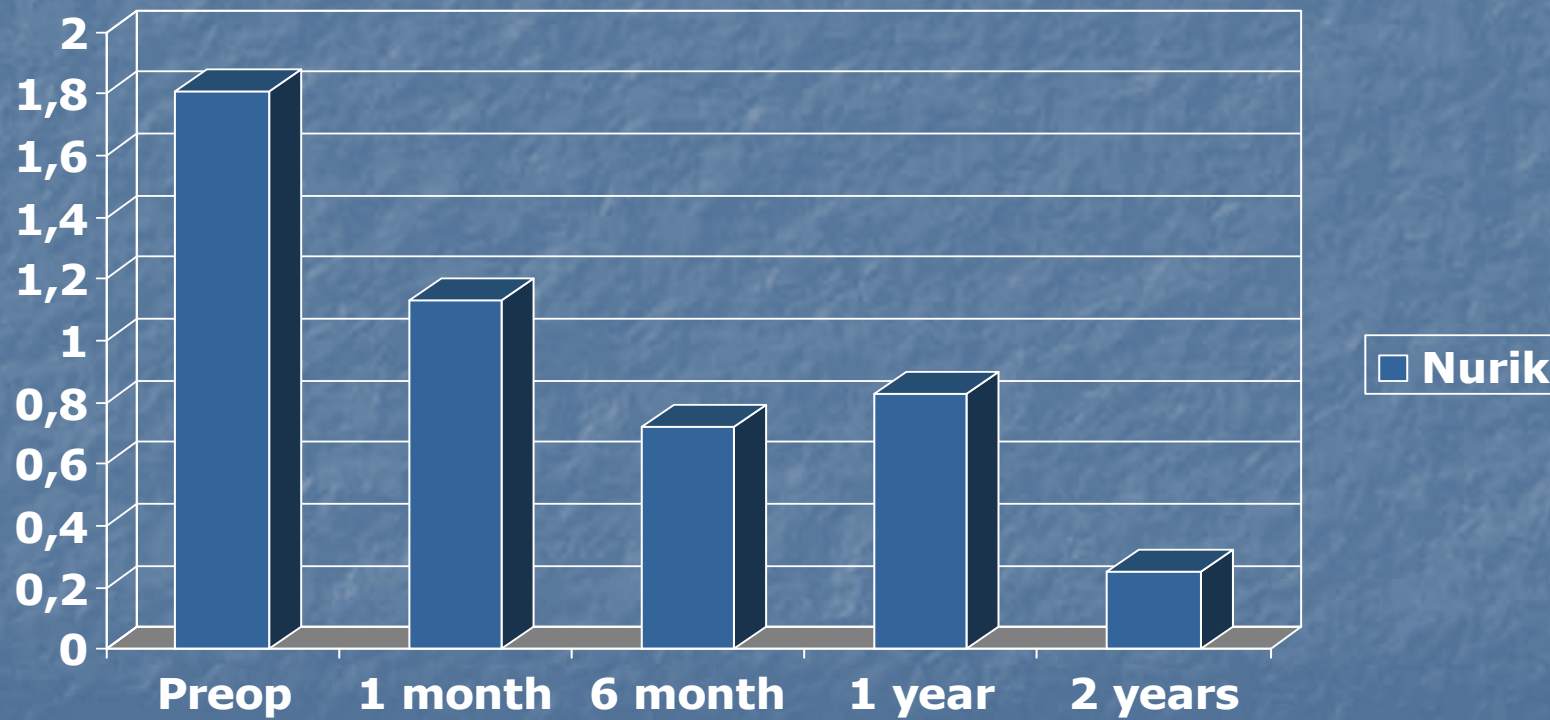
Laminoplastie « Open book »



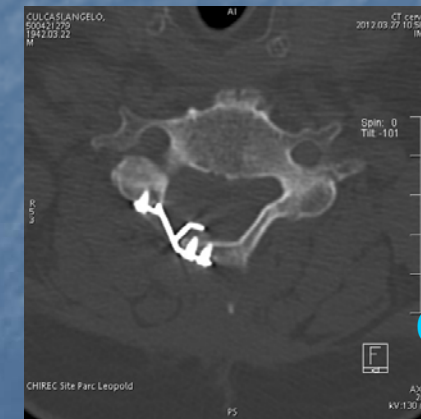
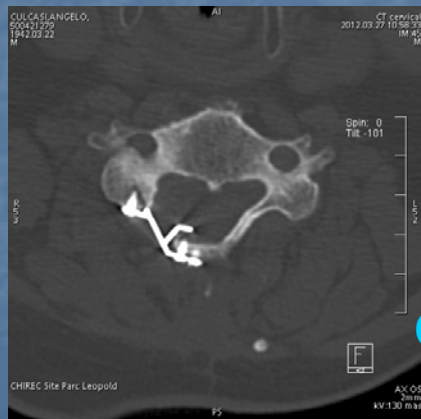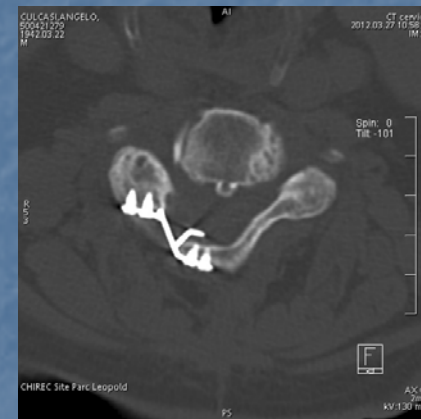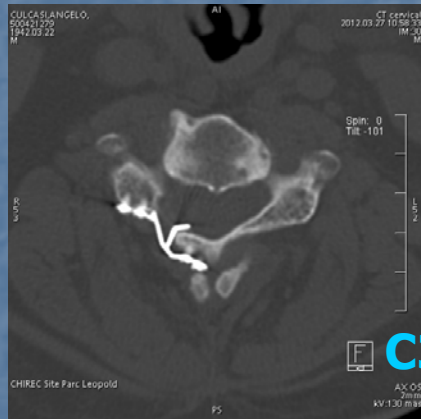
Resultats cliniques : Benzel JOA score



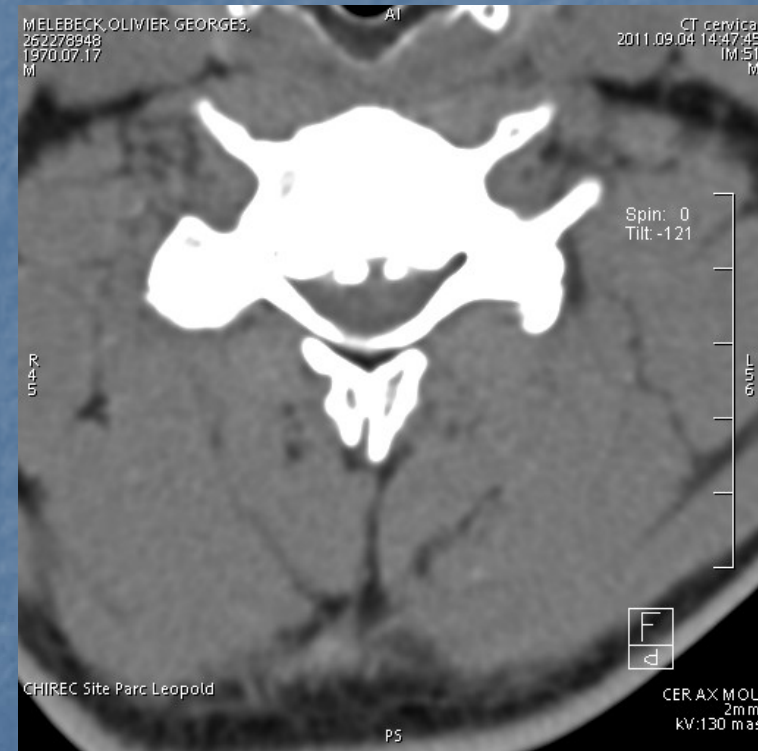
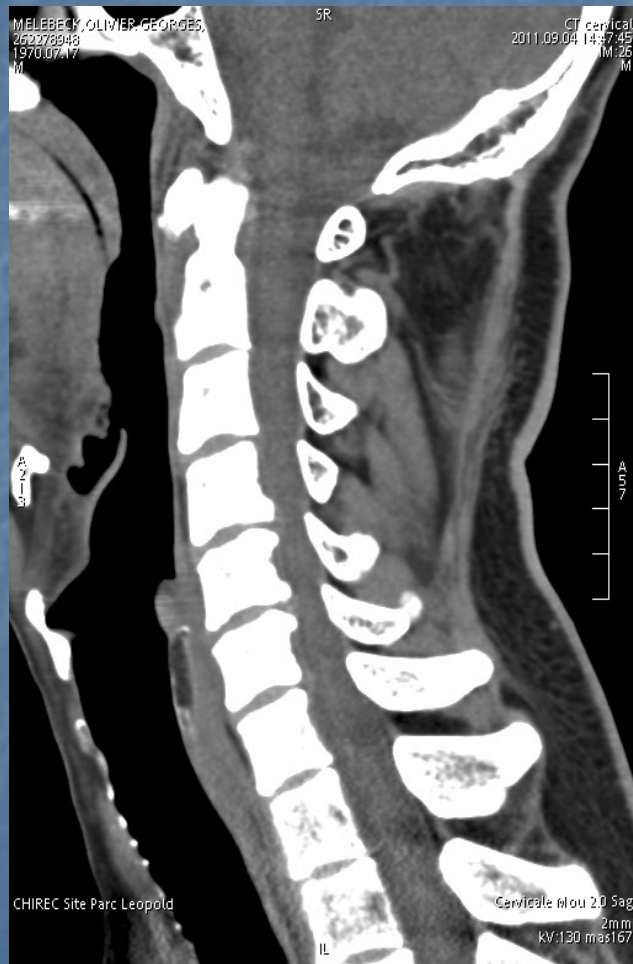Resultats cliniques : Nurik Score



Laminoplastie : résultat radiologique

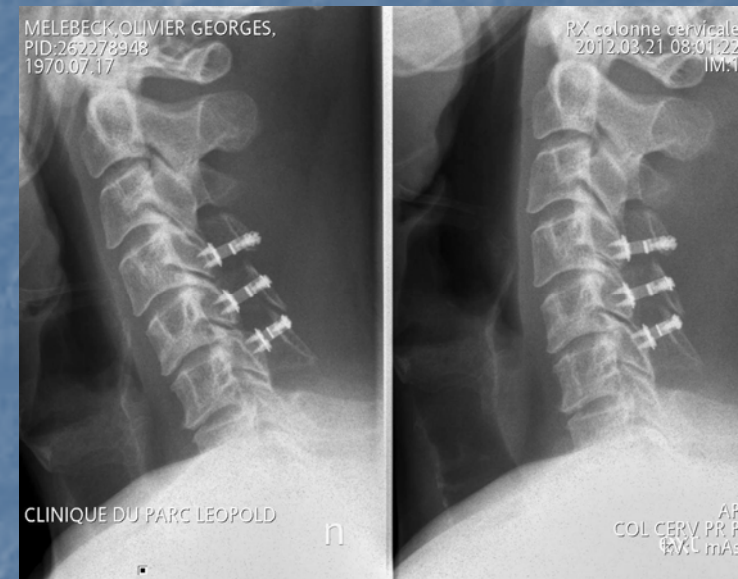
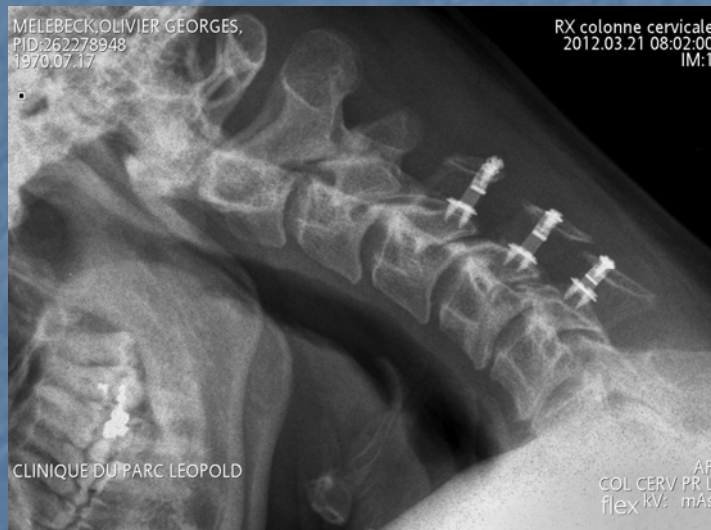
Préservation de la mobilité par la laminoplastie ?



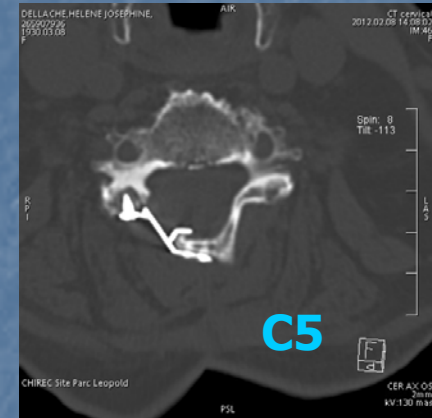
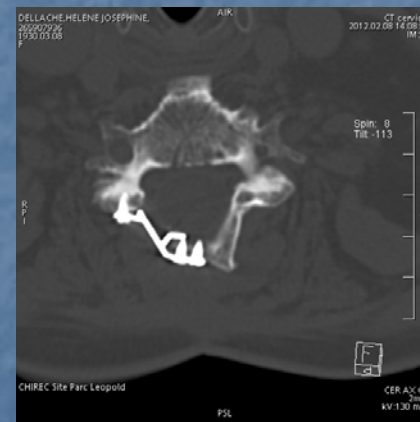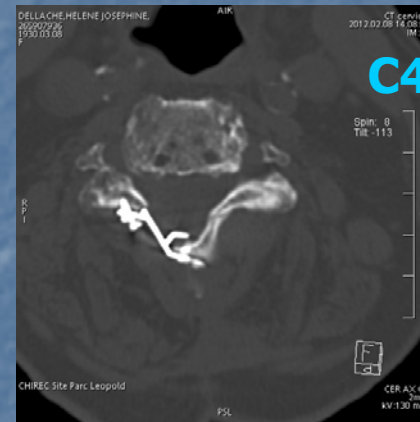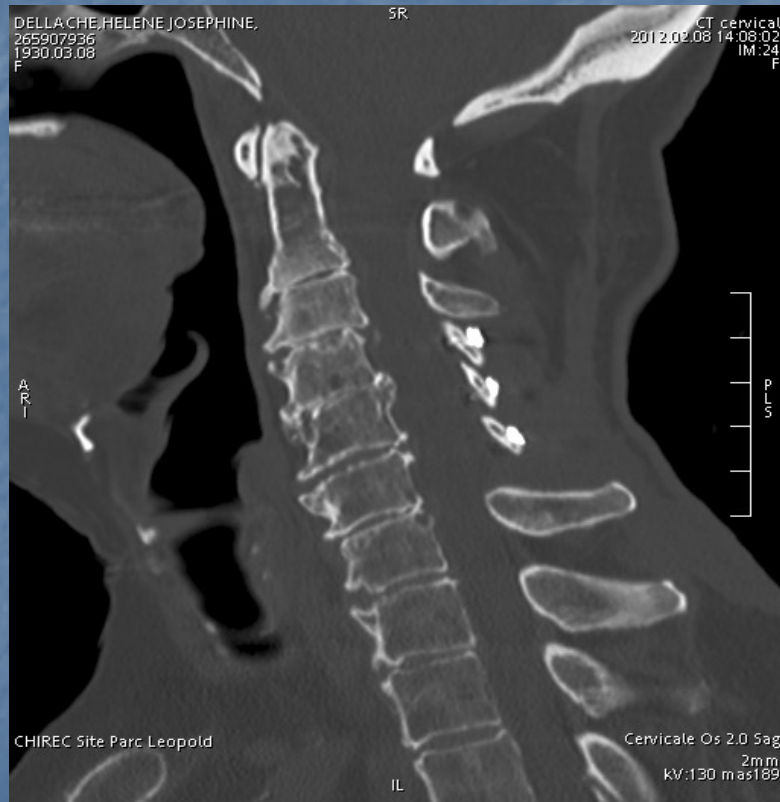Préservation de la mobilité par la laminoplastie ?

- Images post-opératoires à 6 mois



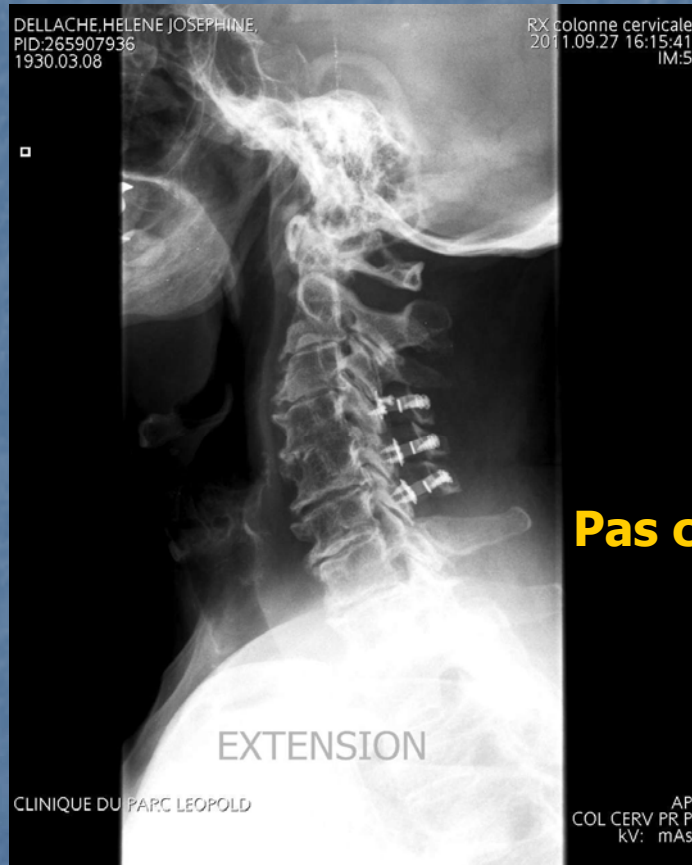Très convainquant !

Préservation de la mobilité par la laminoplastie ?

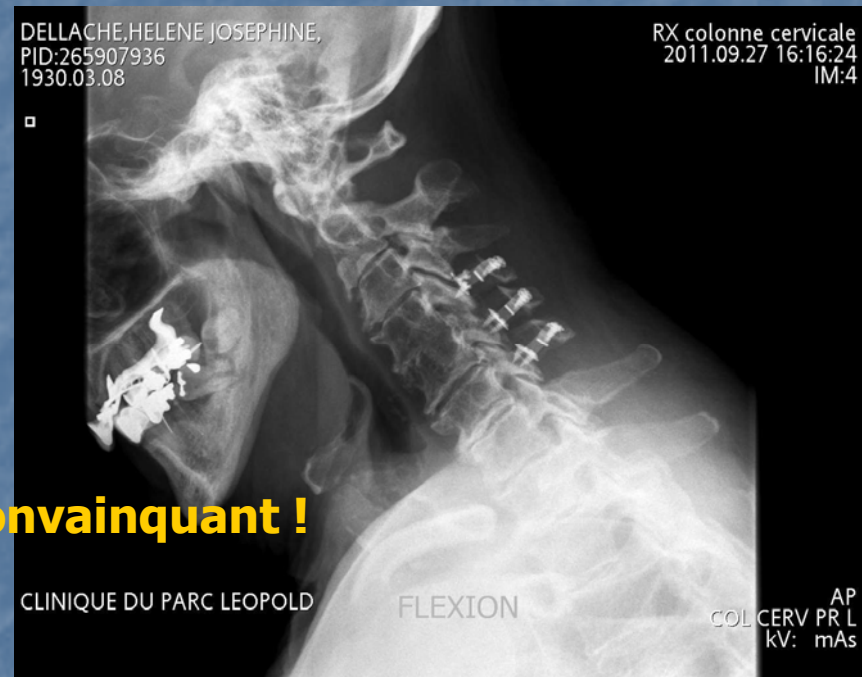

C6

Préservation de la mobilité par la laminoplastie ?

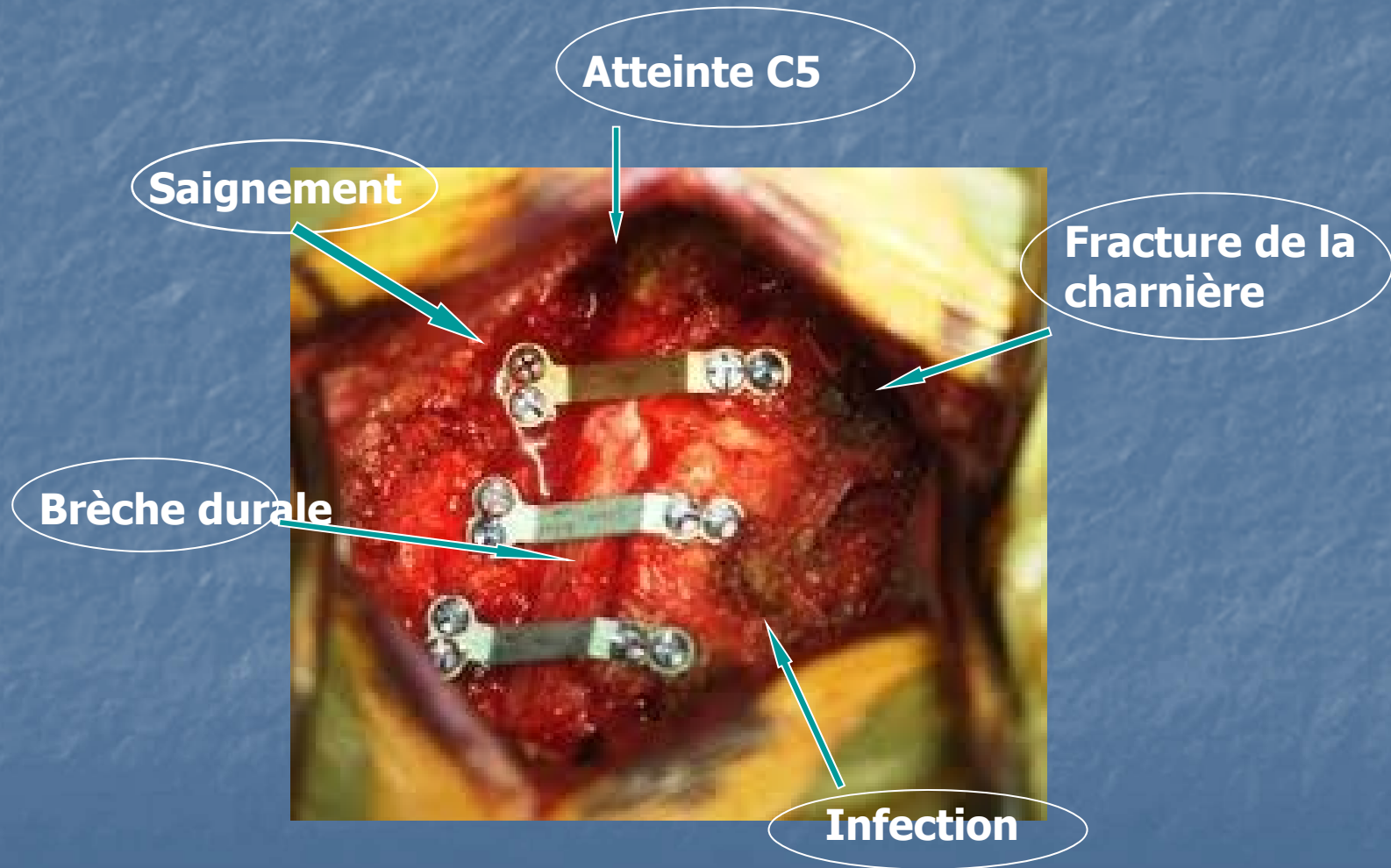


Pas convainquant !



Tout comme l'arthroplastie, la laminoplastie ne crée pas du mouvement là où il n'y en a plus...

Laminoplastie : complications ?



Traitements chirurgicaux de la myélopathie cervicale d'origine arthrosique

■ Décompression + Arthrodèse postérieure

- Myélopathie arthrosique multiétagée avec instabilité ?


Décompression et arthrodèse antérieure

Myélopathie arthrosique sur 1 ou 2 étages avec cyphose ??

■ Décompression + Laminoplastie

- Myélopathie arthrosique multiétagée sans instabilité ni cyphose ??

Laminectomy ?
Median or lateral somatotomy ?



- Merci **infiniment** de votre attention....

- **Libérons le** mouvement cervical !

